
RETREATMENT ATAU PERAWATAN ULANG SALURAN AKAR GIGI 11 NON VITAL DENGAN FISTULA

Arny Try Kartynawanty¹, Almira Berliana²

¹Dosen Fakultas Kedokteran Gigi Universitas Muhammadiyah Surakarta, Indonesia

Email : arny.adna.adina@gmail.com

²Mahasiswa Pendidikan Profesi Fakultas Kedokteran Gigi Universitas Muhammadiyah
Surakarta, Indonesia

Email : almiraberliana@gmail.com

ABSTRAK

Perawatan Saluran Akar (PSA) tidak selalu memiliki hasil akhir yang memuaskan. Pada perawatan saluran akar sering didapatkan kegagalan PSA yang disebabkan oleh infeksi pada pulpa gigi yang berlanjut. Ineksi pada pulpa salah satunya dapat diebabkan karena kesalahan prosedur perawatan atau disebut dengan kesalahan iatrogenik . Kesalahan iatrogenik disebabkan karena teknik dan protokol pembersihan saluran akar tidak dilakukan dengan tata cara yang benar. Tujuan laporan kasus ini untuk menunjukkan keberhasilan retreatment atau perawatan ulang saluran akar pada gigi insisivus sentral atas dengan fistula. Pasien wanita umur 58 tahun datang ke RSGM UMS Soelastri dengan keluhan rasa tidak nyaman, sakit pada saat mengunyah atau mengatupkan giginya, hasil pemeriksaan terdapat fistula pada gigi 11 pasca PSA, pemeriksaan radiografik menunjukkan lesi periapikal dan hasil obturasi *over filling*. Diagnosa kasus : gigi 11 nonvital disertai fistula dan lesi periapikal. Perawatan saluran akar ulang dilakukan dengan menggunakan xilol untuk membersihkan saluran akar dilanjutkan dengan prepasasi saluran akar teknik *crowd down*. **Kesimpulan** : pada kunjungan selanjutnya (kontrol) pasien tidak mengeluhkan adanya keluhan dan fistula sudah tidak ditemukan.

Keywords : *Perawatan Saluran Akar, Fistula, Retreatment, Xylol*

PENDAHULUAN

Perawatan saluran akar (PSA) merupakan salah satu perawatan endodontik yang bertujuan untuk membersihkan jaringan pulpa atau mikroorganisme yang terdapat didalam sistem saluran akar sehingga dapat dilakukan pengisian saluran akar dengan baik dan terjadi perbaikan jaringan periapikal. PSA dikatakan berhasil bila dalam waktu observasi minimal satu tahun tidak terdapat keluhan dan lesi periapikal yang ada dapat berkurang atau tetap. Penyebab kegagalan PSA sangat banyak antara lain obturasi yang tidak sempurna, perforasi akar, resorpsi akar eksternal, lesi *periodontal-periradikuler*, *overfilling*, adanya saluran akar yang tertinggal, kista periapikal, tertinggalnya instrument yang patah dalam saluran akar, perforasi dasar *foramen nasalis* dan kebocoran koronal (Ariyani & Hadriyanto, 2013).

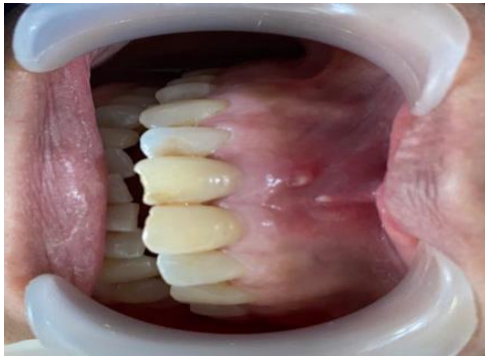
Kegagalan perawatan saluran akar dapat ditanggulangi dengan dua cara yaitu perawatan ulang non bedah, dan perawatan ulang secara bedah (Sari, 2014). Pada gigi yang dapat direstorasi dengan baik, perawatan ulang non bedah dipilih karena memungkinkannya disinfeksi pada sistem saluran akar yang lebih baik (Yolanda & irmanleny, 2018). Kualitas dari perawatan endodontik sebelumnya menjadi bagian besar dari keberhasilan perawatan ulang endodontik (retreatment), dengan kualitas endodontik yang buruk sebelumnya maka akan memiliki peluang yang lebih besar untuk dilakukan perawatan ulang (hadinata & Samadi, 2017). Pada perawatan saluran akar ulang perlu dilakukan pengambilan *gutta percha*, *Gutapercha* yang terkondensasi baik, pengangkatan akan lebih sulit dan dibutuhkan teknik khusus untuk melunakkan gutaperca terlebih dahulu baik dengan pemanasan atau dengan bahan pelarut. Adapun teknik yang digunakan untuk mengangkat *gutapercha* adalah dengan bahan pelarut, teknik pemanasan, teknik dengan menggunakan instrumen yang dikombinasi dengan bahan pelarut (Sari, 2014).

Penggunaan pelarut mengurangi penggunaan tenaga yang berlebihan, kecelakaan operasi (seperti perforasi akar, pelurusan saluran akar atau modifikasi bentuk asli saluran akar). Beberapa bahan pelarut yang biasa digunakan diantaranya adalah *xylol*, *xylene*, *dymethyl benzene*, minyak jeruk, minyak kayu putih, *kloroform*, *halothane*. Bahan pelarut, pada umumnya memiliki toksisitas yang tinggi dan dapat mengiritasi jaringan, sehingga pemakaian disarankan hanya satu tets saja. Tujuan dari publikasi ilmiah ini adalah untuk memaparkan penggunaan *xylol* pada perawatan saluran akar ulang sebagai pelarut untuk membantu pengangkatan *gutta percha*. Untuk melunakkan gutaperca *Xylol* merupakan bahan terkuat diikuti dengan minyak jeruk, minyak kayu putih, halothene dan kloroform. *Xylol* melembutkan

guttapercha dan menurunkan potensi resistensi material terhadap pemindahannya (Sari, 2014; Galiana dkk, 2018).

LAPORAN KASUS

Seorang pasien wanita berusia 58 tahun datang ke RSGM UMS Soelastrri dengan keluhan terdapat penonjolan pada *gingival* pada gigi depan atas yang sebelumnya pernah dilakukan perawatan saluran akar. Hasil pemeriksaan subyektif pasien mengeluhkan rasa tidak nyaman, sakit pada saat mengunyah atau mengatupkan giginya. Hasil pemeriksaan objektif terdapat fistula pada gigi 11 yang telah dilakukan perawatan saluran akar, sondasi negatif, perkusi positif, palpasi positif, dan vitalitas negatif. Hasil pemeriksaan radiografik menunjukkan gigi 11 terdapat lesi periapikal dan pada saluran akar menunjukkan hasil obturasi *overfilling*.



Gambar 1: Foto sebelum perawatan

DIAGNOSIS

Berdasarkan pemeriksaan subyektif, obyektif dan radiografi, gigi 11 non vital disertai lesi periapikal.

PERAWATAN

Tujuan utama dari perawatan ini adalah untuk melakukan perawatan saluran akar kembali. Pasien datang dilakukan pemeriksaan subyektif obyektif dan pemeriksaan penunjang berupa radiografi. Sebelum perawatan pasien dipasangkan *rubberdam*. Kemudian dilakukan pembuangan tumpatan sementara dan pelebaran kamar pulpa. Dinding kamar pulpa diambil dengan bur diamendo atau bur fissure ujung datar. Saluran akar diperbesar dengan *Gates Glidden Drill (GGD)* sampai sepanjang 2/3 saluran akar untuk reservoir bahan pelarut. Bahan pelarut saluran akar yang digunakan adalah *xylol*, *xylol* diteteskan 1 tetes pada saluran akar dan

ditunggu hingga 1 menit. Pengambilan gutaperca menggunakan *Headstrom* file dengan gerakan sirkumferensial. Kemudian saluran akar diirigasi dengan *Natrium hipoklorit 2,5%*.

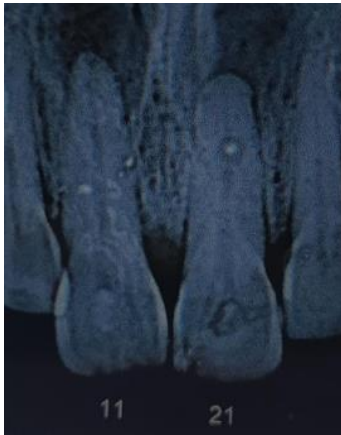
Setelah *guttapercha* dikeluarkan dan saluran akar dibersihkan dilakukan pengambilan radiograf kembali untuk memastikan saluran akar sudah bersih (ini ada ro nya). Kemudian dilakukan konfirmasi pengukuran panjang kerja menggunakan *apex locator* (EAL), didapatkan panjang kerja 21mm. Preparasi saluran akar dilakukan setelah didapatkan panjang kerja. Teknik preparasi saluran akar yang digunakan adalah Crown Down dengan menggunakan Pro Taper. Preparasi dilakukan sampai dengan file finishing F3.

Dilakukan pemberian EDTA gel dan dilakukan irigasi setiap pergantian file. Irigasi dilakukan dengan menggunakan bahan NaOCl kemudian diirigasi dengan menggunakan saline, kemudian diberikan EDTA cair, diirigasi kembali menggunakan saline, dan diirigasi kembali menggunakan *clohexidine*. Setelah itu, kunjungan pertama diakhiri dengan pemberian medikamen kalsium hidroksida Ca(OH)_2 ke dalam saluran akar dan ditumpat sementara. Kunjungan kedua dilakukan pemeriksaan subyektif, pemeriksaan obyektif dan pemeriksaan radiografi. Pada pemeriksaan subyektif, pasien sudah tidak ada keluhan, dan hasil pemeriksaan obyektif menunjukkan fistula sudah menghilang dan tes perhidrol negative. Sedangkan untuk pemeriksaan radiografi menunjukkan adanya lesi periapikal yang tidak mengalami pembesaran atau menetap. Setelah didapatkan hasil pemeriksaan subyektif, obyektif dan pemeriksaan radiografi yang menunjukkan hasil yang baik, maka dapat dilakukan perawatan lanjutan yaitu pengisian saluran akar atau obturasi.

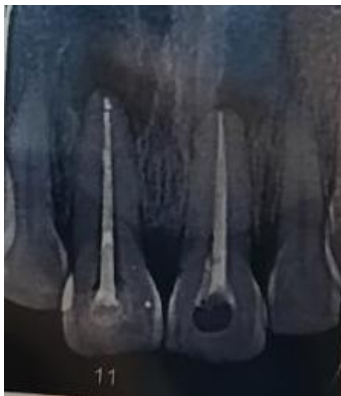Obturasi dilakukan dengan menggunakan teknik single cone. Ukuran *gutta percha* disesuaikan dengan file *finishing* terbesar. Tahap pertama yang dilakukan adalah mensterilkan *gutta percha* dengan menggunakan NaOCl 2.5 % , kemudian dilakukan pengepasan *gutta percha*, setelah dilakukan pengepasan *gutta percha*, dilakukan foto radiografi kembali untuk memastikan bahwa *gutta percha* sudah tepat. Apabila *gutta-percha* sudah tepat, dapat dilakukan obturasi. Saluran akar dan *gutta percha single cone* dilapisi dengan *sealer* terlebih dahulu, *sealer* yang digunakan pada kasus ini adalah *sealer resin*. Kemudian *gutta perca* dapat dimasukkan kedalam saluran akar dan dilakukan foto radiografi kembali untuk memastikan bahwa pengisian sudah hermetis. Apabila pengisian saluran akar sudah hermetis, dapat dilakukan pemotongan *gutta percha* dengan menggunakan ekskavator yang telah dipanaskan, kemudian dipotong hingga dibawah orifis kurang lebih 1mm. Setelah dilakukan pemotongan dengan menggunakan ekskavator, dapat dilakukan pemampatan atau kondensasi secara lateral dengan menggunakan *plugger*. Kemudian dapat dilakukan pembersihan kamar pulpa, dan

dilakukan irigasi, lalu dilakukan pengaplikasian basis dan dilanjutkan dengan penutupan dengan tumpatan sementara dan pasien diinstruksikan untuk kontrol pada kunjungan selanjutnya.

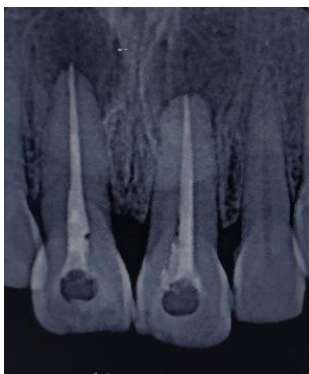Pada kunjungan selanjutnya, dilakukan pemeriksaan subyektif dan obyektif, pemeriksaan subyektif dan obyektif menunjukkan hasil yang baik, fistula sudah menghilang dan pasien tidak merasakan adanya keluhan. Sehingga dapat dilakukan perawatan lanjutan yaitu menutup dengan tumpatan permanen. Pada kasus ini, tumpatan permanen yang digunakan adalah restorasi GV black klas I dengan Resin Komposit.



Gambar 2 : Foto radiografi sebelum perawatan



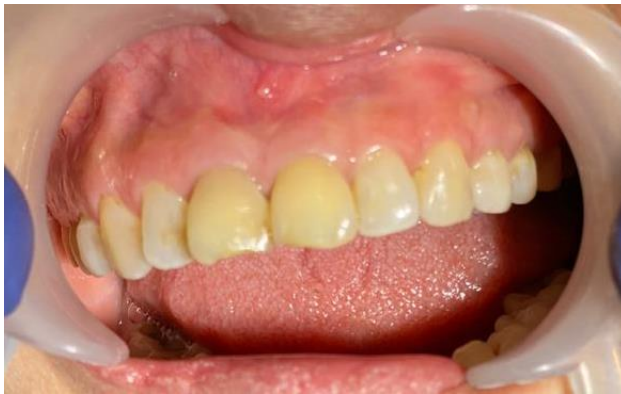Gambar 3 : Foto radiografi saat pengepasan gutta percha



Gambar 4 : Foto radiografi setelah dilakukan obturasi

HASIL DAN PEMBAHASAN

Setelah dilakukan obturasi dilakukan pengambilan radiografi kembali untuk melakukan evaluasi. Pengambilan radiografi menunjukkan tidak terdapat pembesaran lesi periapikal/lesi menetap. Secara klinis, didapatkan fistula sudah menghilang.



Gambar 5 : Foto klinis setelah dilakukan retreatment

Keberhasilan PSA didapatkan dari preparasi dan pengisian saluran akar yang baik, terutama pada sepertiga apikal. Pengisian harus bersifat hermetis sehingga tidak ada ruang kosong sehingga mikroorganisme dapat hidup di sana. Penyebab kegagalan PSA pada kasus ini terlihat bahwa obturasi saluran akar tidak hermetis (Sari & Untara, 2014). Jika sisa dari bakteri yang mungkin tertinggal di dalam saluran akar tidak tertutup oleh obturasi yang adekuat atau terdapat kebocoran yang memungkinkan mikroorganisme baru dapat memasuki saluran akar yang sudah dibersihkan dan diobturasi, maka mikroorganisme tersebut atau toksinnya dapat mencapai jaringan periapiks. Perawatan ulang endodontik non bedah pada kasus ini dilakukan karena penyebab dari kegagalan sudah dapat diidentifikasi yaitu karena obturasi saluran akar yang tidak adekuat (hadinata & Samadi, 2017).

Teknik preparasi yang dilakukan pada kasus ini dengan menggunakan teknik *crowndown*, teknik *crowndown* dimulai dari bagian koronal saluran akar diteruskan ke apeks. Keunggulan teknik *crowndown* diantaranya dapat menghilangkan penyempitan servikal, mengurangi kelengkungan saluran akar sehingga daerah 1/3 apikal dapat dicapai lebih leluasa, preparasi membentuk taper lebih besar, penetrasi larutan irigasi dapat lebih dalam, menghilangkan debris pulpa dan jaringan terinfeksi sebelum 1/3 apikal dicapai sehingga resiko debris terdorong ke apical lebih kecil, dan mengurangi resiko perubahan panjang

kerja(Widyastuty,2107). Preparasi dengan teknik *crowndown* dilakukan dengan menggunakan protapper, dengan setiap instrument dilapisi dengan EDTA. Gerakan yang dilakukan yaitu dengan gerakan seperti menyerut pensil atau *clockwise*, irigasi dengan menggunakan NaOCl 2,5% dan direkapitulasi dengan menggunakan file terkecil setiap pergantian alat (Soeprapto, 2017).

Obturasi yang dilakukan dengan menggunakan teknik obturasi *single cone*. Teknik *single cone* merupakan teknik pengisian saluran akar dengan cara menambahkan satu buah gutta-percha ke dalam saluran akar menggunakan instrumen yang telah dipanaskan (Aryanto, 2020). Teknik *single cone* merupakan teknik terbaik untuk menutup saluran akar. Teknik *single cone* memiliki kemungkinan kebocoran yang lebih kecil dibandingkan dengan teknik kondensasi lateral (Pereira, 2012).

Sealer saluran akar diperlukan sebagai perantara antara gutta percha dengan dinding saluran akar untuk menghilangkan ketidakteraturan dan kekosongan diantara bahan pengisi saluran akar dan dinding saluran akar. Beberapa macam *sealer* yang dapat digunakan diantaranya adalah *Zinc Oxide eugenol*, *Calcium Hydroxide Sealer*, *Glass Ionomer Sealer* dan *Resin Sealer*. Pada kasus ini menggunakan resin sealer. *Resin Sealer AH26* merupakan bahan pengisi yang berkualitas baik, bersifat *adhesive* dan mempunyai daya antibakteri. Bahan ini dapat menimbulkan inflamasi saat diaplikasikan didalam jaringan, namun akan berkurang setelah beberapa minggu dan dapat menyesuaikan(Widyastuty, 2017).

Sealer berbahan dasar resin telah banyak digunakan karena karakteristiknya yang disukai seperti bersifat adhesif terhadap struktur gigi, mempunyai waktu kerja yang cukup lama, penggunaannya mudah dan mempunyai kerapatan yang baik. Beberapa penelitian sebelumnya AH-26 merupakan sealer saluran akar berbahan dasar resin yang mempunyai kerapatan penutupan apikal yang baik dibandingkan dengan beberapa sealer saluran akar yang lain, seperti *zinc oxide eugenol* dan semen *polikarboksilat*. Terlihat bahwa sealer obturasi berbahan dasar resin lebih memiliki kebocoran mikro paling kecil dibandingkan berbahan dasar *eugenol oxide* dan *calcium hydroxide*. Sealer berbahan dasar resin memiliki sifat sebagai berikut, adaptasi yang baik dengan dinding saluran akar karena volume konstan dan daya adhesinya tinggi, pada suhu tubuh (37°C) viskositasnya menurun sehingga dapat mengalir masuk ke dalam saluran akar lateral dan tubuli dentin, mengeras pada suhu (30°C) antara 24-48 jam, tidak larut dalam air dan akan mengeras bila kontak dengan cairan (Yusman dkk, 2013).

Infeksi sekunder pada perawatan saluran akar menjadi penyebab utama kegagalan PSA. Bakteri utama penyebab infeksi sekunder pada kegagalan PSA adalah *E. faecalis*. *E. faecalis*

mempunyai kemampuan penetrasi ke dalam tubuli dentin sehingga memungkinkan bakteri tersebut terhindar dari instrumentasi alat-alat preparasi dan bahan irigasi yang digunakan selama preparasi biomekanikal. Selain itu, bakteri ini mampu mengkatabolisme berbagai sumber energi dan dapat bertahan hidup dalam berbagai lingkungan termasuk pH alkali dan suhu yang ekstrim. $\text{Ca}(\text{OH})_2$ merupakan bahan medikamen saluran akar yang efektif karena memiliki sifat antibakteri dengan spektrum yang luas, bersifat biokompatibel terhadap jaringan, mengurangi peradangan jaringan periapiks, serta dapat menstimulasi pembentukan jaringan keras (Ariyani & Hadriyanto, 2013).

Perawatan ulang endodontik non bedah pada kasus ini dilakukan karena penyebab dari kegagalan sudah dapat diidentifikasi yaitu karena obturasi saluran akar yang tidak adekuat. Perbedaan perawatan endodontik primer dengan perawatan endodontik ulang yaitu kesulitan dalam mencapai bagian sepertiga apeks gigi. Pada perawatan ulang endodontik diperlukan pembukaan akses dan pengambilan seluruh material obturasi saluran akar yang ada, penanganan obstruksi saluran akar, dan hambatan untuk mencapai panjang kerja harus dapat diatasi. Apabila seluruh tahapan tersebut dapat dilakukan dengan baik, maka prosedur *cleaning dan shaping* dapat dilakukan dengan baik pula, sehingga dapat dilakukan obturasi dengan adekuat (Sari 2014). Pada prosedur *cleaning* retreatment perawatan saluran akar yaitu pengambilan gutta percha pasca perawatan saluran akar sebelumnya akan lebih efektif apabila selain menggunakan instrument juga disertai dengan penggunaan bahan pelarut. Bahan pelarut yang digunakan pada kasus ini adalah *xylol*. *Xylol* merupakan bahan terkuat diikuti dengan minyak jeruk, minyak kayu putih, *halothene dan kloroform*. *Xylol* melembutkan guttapercha dan menurunkan potensi resistensi material terhadap pemindahannya (Sari, 2014; Galiana dkk, 2018).

KESIMPULAN

Dapat disimpulkan bahwa perawatan ulang pada kasus ini berhasil, perawatan endodontik non bedah biasanya menjadi pilihan pertama dalam menangani kegagalan perawatan endodontik sebelumnya, serta dalam melakukan *retreatment* atau PSA ulang diperlukan *recleaning* dan *reshaping* secara maksimal, disertai dengan obturasi yang hermetis. Selain penggunaan *hands instrument*, penggunaan bahan pelarut juga diperlukan untuk mempermudah dan mempersingkat waktu perawatan.

DAFTAR PUSTAKA

Ariani, Ni Gusti Ayu & Hadriyanto, Wignyo. (2013). Perawatan Ulang Saluran Akar Insisivus Lateralis Kiri Maksila dengan Medikamen Kalsium Hidroksida-Chlorhexidine. *Majalah Kedokteran Gigi*, 20(1), 52-57.

Aryanto, M & Paath, S.L. (2020). Perbedaan Kebocoran Mikro Antara Pengisian Saluran Akar Teknik Single Cone Menggunakan Sealer Berbahan Dasar zinc Oxide Eugenol Dan Epoxy Resin. *Journal Kedokteran Gigi Universitas Padjajaran*, 32(2), 126-131.

Galiana, Mariel benatriz etc. (2018). Review removal of gutta-percha with hand files, xylol and Reciproc. *Odontoestomatología*, 20, 12-23.

Hadinata w, Yongki & Samadi, Karlina. (2017). Nonsurgical Endodontik Retreatment of Maxillary First Premolar : A Case Report. *Denta Jurnal kedokteran Gigi* , 11, 88-92.

Irmaleny, Yolanda. (2018). Pembersihan sealer dalam saluran akar pada kasus retreatment nonbedah gigi 11 menggunakan cairan irigan dengan aktivasi sonic. *Journal Kedokteran Gigi Unpad*, 30(3), 175-180.

Pereira, S.C etc. (2012). Single-cone obturation technique: a literature review. *RSBO Online* 9 (4).

Sari, Dian P. (2013). Pengambilan gutta percha point menggunakan bahan pelarut minyak jeruk yang dikombinasi dengan instrumen manual. *Journal PDGI* , 63, 88-94.

Sari, Ardina Novita & Untara, Tri Endro. Root Canal Retreatment menggunakan Kombinasi Kalsium Hidroksida dan Chlorhexidine sebagai Medikamen Intra Kanal Insisivus Sentral Kiri Maksila. *Majalah Kedokteran Gigi* , 21(2), 165-170.

Soeprapto, Andrianto. (2017). Pedoman dan Tatalaksana Praktik Kedokteran Gigi. Yogyakarta : *STPI Bina Insan Mulia*.

Widyastuti, N.H. (2017). Penyakit Pulpa dan Periapikal Beserta Penatalaksanaannya. Surakarta : *Muhammadiyah University Press*.

Yusman, R etc. (2013). Perbedaan Kebocoran Apikal Pada Obturasi Saluran Akar Menggunakan Tiga Siler Berbahan Dasar Resin. *Journal Kedokteran Gigi* ,4(2), 122-128.